PICC

末梢挿入式
中心静脈カテーテル管理の
理論と実際

井上 善文

大阪大学国際医工情報センター
栄養ディバイス未来医工学共同研究部門 特任教授

Peripherally Inserted Central Catherter

患者さんにやさしい，恐怖感を軽減できる
安全な中心静脈カテーテル：**PICC**を使い始める
医療者のための入門的専門書

PICC挿入手順サマリー

詳細は各手順のページで
解説されています

①体位は仰臥位。できるだけ上腕を外転させる。この体位で，消毒をする前に穿刺する静脈をエコーで同定しておく（p.47）。

③ニードルガイドに穿刺用針を装着する（p.51）。

②消毒して覆布をかけ，エコープローブに滅菌カバーをかけ，再度，穿刺する静脈の走行，位置などを確認する（p.47，51）。

⑦念のため，ガイドワイヤーに沿わせて外套の全長を静脈内に留置する（p.55）。

⑨ガイドワイヤー挿入部の皮膚を1mm程度，切開してから，ガイドワイヤーに沿わせてシースイントロデューサーを挿入する（p.57）。

⑧この段階で局所麻酔を行う（p.56）。

2 PICCとは

「ピック」という用語が普通に使われるようになってきている。「ピック」というカテーテルもよく使われるようになってきている。簡単に言えば，『腕から入れる長いカテーテル。英語ではPICC。鎖骨下穿刺みたいに気胸や血胸は起こらないから，安全だ。そのうえ，感染率が鎖骨下穿刺なんかで挿入した場合よりも低くなるらしい。制度として診療看護師や特定行為研修を受けた看護師（本書では便宜上であるが，両者をNurse Practitioner：NPと呼称する）が挿入できることになっている（表1）。これからどんどん使われるようになると思われる』という解説がわかりやすい（図1）。

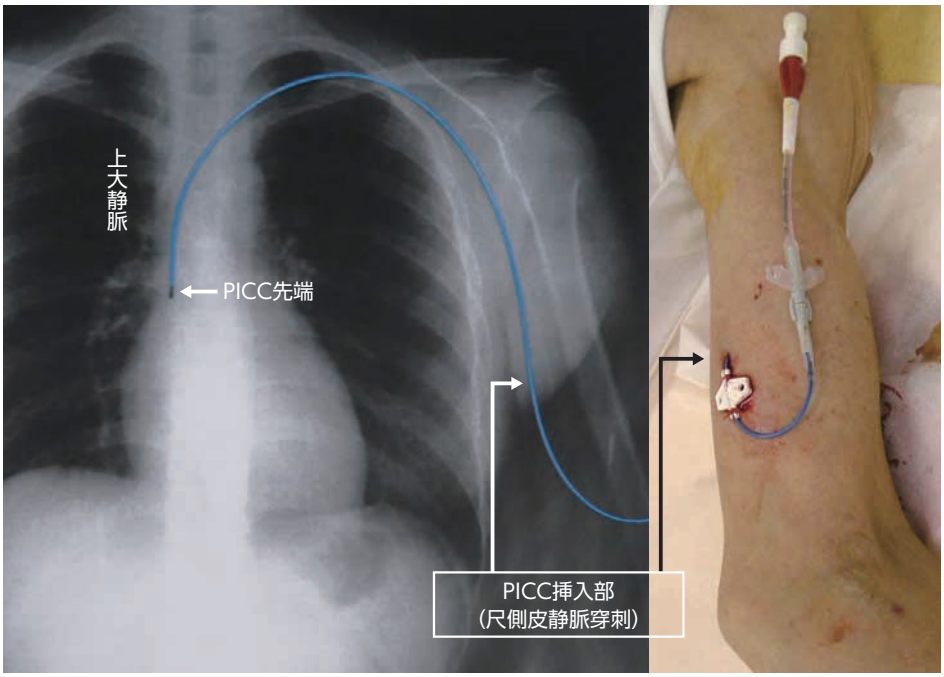

上腕の静脈から上大静脈まで挿入する。挿入時の安全性は極めて高く，患者の恐怖心も軽減できるという利点がある。本症例では左尺側皮静脈穿刺で挿入している。尺側皮静脈⇒腋窩静脈⇒鎖骨下静脈⇒上大静脈という経路でカテーテル先端が上大静脈に留置されている中心静脈カテーテル（CVC）である。

図1　PICCとは

肘窩部分に，このような尺側皮静脈，肘正中皮静脈，橈側皮静脈が存在すれば，PICCの挿入は極めて容易である。左下は，肘での挿入も極めて容易であったが，上腕においてPICCを挿入した。肘での挿入が容易に実施できると判断しても，上腕での挿入を選択するべきである。

図14　肘PICCは容易だが問題が起こりやすい②

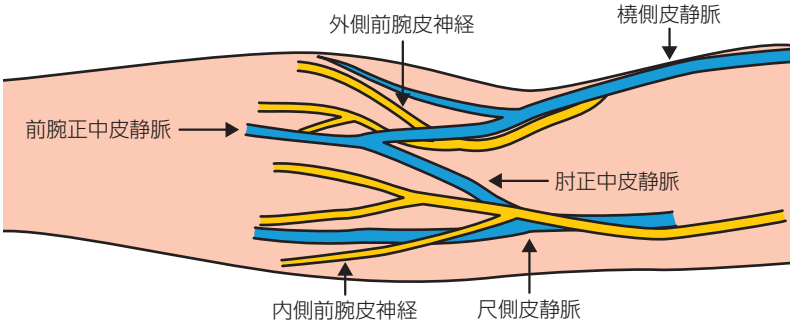

肘窩部分の静脈を穿刺してPICCを挿入する場合は，前腕皮神経の走行に注意しなければならない（穿刺する際に神経が見えるのではないが）。前腕皮神経は通常，静脈よりも深層を走行しているが，内側前腕皮神経は，肘窩部で尺側皮静脈や肘正中皮静脈よりも浅層を走行している場合がある。頻度は低いが，静脈を穿刺する際に内側前腕皮神経を損傷して，複合性局所疼痛症候群（complex regional pain syndrome；CRPS）が発生することがある。注意すべき合併症であり，採血時にも注意しなければならない。

図15　前腕皮神経の走行と皮静脈の走行

私は，肘PICC法では静脈炎の発生頻度が高いことは，ずっと以前より問題にしている。静脈炎の痛みは持続的な疼痛で，患者さんにとってはものすごくつらい。意識がその痛みに集中することになる。私は上腕PICC法について500例以上の管理経験をもっているが，静脈炎のために抜去したのは1例だけであった[21)]。

静脈炎の発生頻度に関して，肘PICC法と上腕PICC法の差はかなり大きい。血栓の発生

3 上腕PICC法の特徴とその背景

上腕PICC法の特徴は，①カテーテル挿入時（静脈穿刺時）に生命を脅かすような重大な合併症は発生しない（気胸や血胸は発生しない），②感染率が低い，③カテーテル先端位置異常が起こりやすい，④静脈血栓が形成されやすい，⑤CVC挿入時の患者の恐怖心が軽減される，⑥術者のストレスが軽減できる，が主なものである（表1）。以下，それぞれについて解説する。

表1　上腕PICC法の特徴

1. 静脈穿刺時に生命を脅かすような重大な合併症は発生しない
2. 感染率が低い
3. カテーテル先端位置異常が起こりやすい
4. 静脈血栓が形成されやすい
5. CVC挿入時の患者の恐怖心が軽減される
6. 術者のストレスが軽減できる

1 カテーテル挿入時（静脈穿刺時）に生命を脅かすような重大な合併症は発生しない

上腕の静脈を穿刺するのだから，気胸や血胸は発生しない。当然のことである。上腕PICC法による静脈穿刺時に起こりうる合併症としては，動脈穿刺（上腕動脈），神経穿刺（正中神経），皮下血腫，穿刺部位周囲の出血，くらいである。私は500例以上の上腕PICC法の経験があるが，処置が必要となる穿刺時の合併症は経験していない。この安全性が高いという特徴が，術者にとっては非常に大きな意味がある。もちろん，患者にとっても，合併症が発生したときに対応する医療スタッフにとっても，である。

2 感染率が低い

カテーテル関連血流感染症（catheter-related bloodstream infection；CRBSI）の感染率に関しては，イメージや噂が先行している感がある。CICCに比べてPICCでは感染率が低くなると説明されているが，それほど単純な問題ではないし，明らかにPICCのほうがCICCよりも感染率が低いという論文はない。PICCを販売している企業がこの考え方を広めている可能性があり，それを医療者側がそのまま受け入れていると思われる。この考え方は正しくない。PICCを使うと感染率が低下したという報告はあるが[1]，ランダム化比較試験（RCT）

4 エコーガイド下 上腕PICC法の実際

1 PICC挿入の準備

①PICC挿入手技を実施する場所

上腕PICC挿入操作は病室，処置室，透視室，手術室，どこでも実施することはできる。これまで行ってきた中心静脈カテーテル（CVC）挿入手技とまったく同じであるからである。しかし，カテーテル先端位置異常の発生率が高い，カテーテルの走行距離が長いので途中でひっかかって挿入できないことがある，特に左上腕から挿入する場合にはカテーテルの先端と上大静脈壁の関係を確認したい，などの理由で，X線透視下で実施することを推奨する（図1）。

エコーガイド下上腕PICC法を実施している。静脈を穿刺する際，エコープローブを安定して固定するため，椅子に座って実施している。

図1　手術室でのX線透視下，PICC挿入の実際

②全身状態の把握

当然のことであるが，ショック状態に陥っていたり，血圧が低下したりしているような状態，脱水状態などの場合には，あらかじめ輸液を投与して全身状態をある程度改善させてから実施するべきである。

❸次に，エコーを用いて上腕の静脈の状態を観察し，穿刺する静脈を決定する（図3）。ゆっくりエコープローブで圧迫すると血管が扁平になる，これにより静脈であることが確認できる（図4）。上腕の中央部付近で，上腕動脈をまず確認する。圧迫しても扁平にならず，拍動が観察されるのが上腕動脈である。その両側に上腕静脈が存在していて，さらに内側に尺側皮静脈がある（図5）。通常，上腕静脈は上腕動脈の両側に1本ずつ，2本存在している（ミッキーマウス型とよばれることがある：図6）。この操作を何回か繰り返して，自分の中で静脈穿刺部位のイメージをつくるのである。腕の肢位を決めてから上腕を駆血し，エコーで静脈の走行，太さ，上腕動脈との位置関係を確認することは極めて重要な操作である。

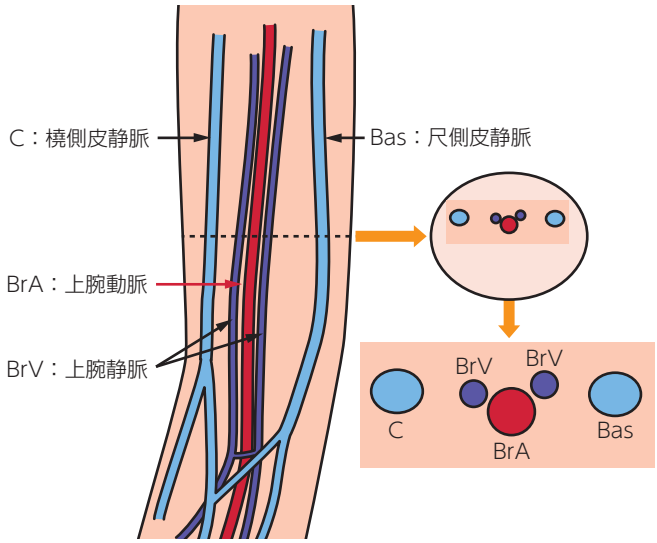

上腕を駆血し，尺側皮静脈（Bas）の走行を確認する。次いで，上腕動脈（BrA）の拍動を確認する。尺側皮静脈が動脈ではないことの確認が極めて重要である。また，上腕動脈の両側を走行する上腕静脈（BrV）を確認する。通常，尺側皮静脈のほうが太い（径が大きい）が，上腕静脈のほうが太い場合もある。上腕動脈と上腕静脈の位置関係は，しばしばミッキーマウス型とよばれる。

図3　上腕における静脈の走行を確認する

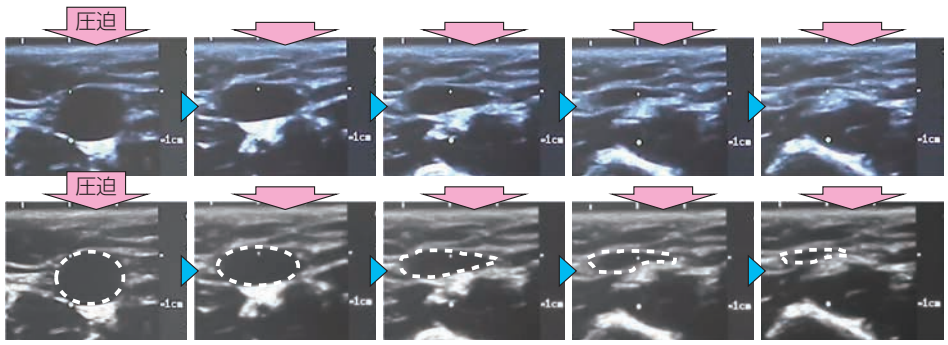

上腕を駆血し，エコープローブをあてて血管をスクリーニングする。ゆっくり圧迫して扁平になるのが静脈である。圧迫しても扁平にならないのが動脈で，じっと観察すると動脈は拍動が確認できる。この操作を繰り返して，静脈であることを確認する。極めて重要な操作である。

図4　上腕において，静脈であることを確認する

①体位を決定する

体位は仰臥位とし，可能な限り上腕を外転させた肢位にする（図10）。

➡上腕外転位をとることにより，カテーテルの先端が内頸静脈へ向かうのを予防することを目的としている。この操作で先端位置異常をかなり予防できると考えて実施している。透視下で実施すれば，こういう工夫は必要ではないと考えるかもしれないが，透視下であっても，内頸静脈へ向かった場合には，カテーテルを出し入れする必要がある。この肢位は重要である。透視下でカテーテルの走行を観察しながらでも，上大静脈へカテーテル先端を向かわせるのに苦労する場合もある。

➡CICCでは頭低位（トレンデレンブルグ体位）で穿刺することが多いが，上腕PICC法ではむしろ，上半身を軽く上げた体位のほうがよい。通常は仰臥位で実施している。

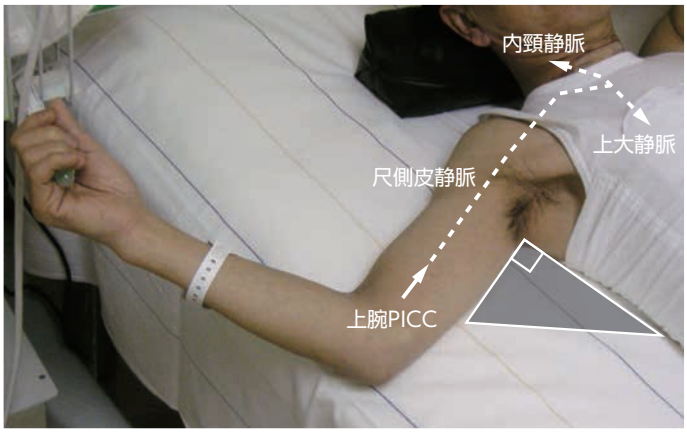

イメージとして，上腕を外転することにより，内頸静脈への誤挿入が予防できやすい角度になると考えて実施している。可能な限り，90度近くまで外転するようにしている。この角度が維持できない場合，やはり内頸静脈への誤挿入の確率が高くなるようである。

図10　体位の決定

②穿刺部位を消毒して駆血する

上腕を外転位とし，穿刺予定部位を中心にポビドンヨードで広く消毒する（図11）。上腕のほぼ全周，駆血帯を締める部分から肘まで消毒する。駆血帯は，できるだけ腋窩に近い部分で締める。

➡可能なら，前日に入浴させておく。皮膚の状態によっては，タオルで拭いて垢を除去する，酒精綿で拭う，などの操作を行うこともある。穿刺部位の清潔度は極めて重要である。

➡駆血帯を早く締めすぎると，患者にとって苦痛となることがあるので，消毒し，術者がガウンを着て，シーツをかける直前に駆血帯を締めるのがよい。駆血帯をきつく締めすぎると末梢側に過度のうっ血や出血斑，痺れが生じる場合もあるし，逆に静脈の怒張度は低下することもある。駆血圧としては100mmHg程度が適切とされている[1)]。

エコープローブの固定は非常に重要である。親指と第2〜4指で軽くプローブを把持し，第5指を皮膚に軽く接触させる程度にあてるとプローブが安定する。力を入れ過ぎても安定しないので，このあたりが穿刺成功率を高めるためのコツかもしれない。

図17　静脈を穿刺するときのプローブの把持方法

⑦エコーで観察しながら静脈を穿刺する

エコーで観察しながら，エコー画面の真ん中に静脈の短軸の中央が来るようにプローブをもってくる。ニードルガイドに沿って外套付きカニューラを進める（図18）。まっすぐに静脈を貫通させるという意識で針を進める。エコーモニター画面の中央になるように置いた静脈の短軸を一気に突き抜くという感覚で穿刺する（図19）。このとき目はモニターを見て，手元は見ず，左手でプローブを操作してエコー画面の深度マーカーの真ん中に静脈の中央をもってくる。その状態で一気に針を進める。「ブスッと静脈を突き抜く」という感覚である（図20）。

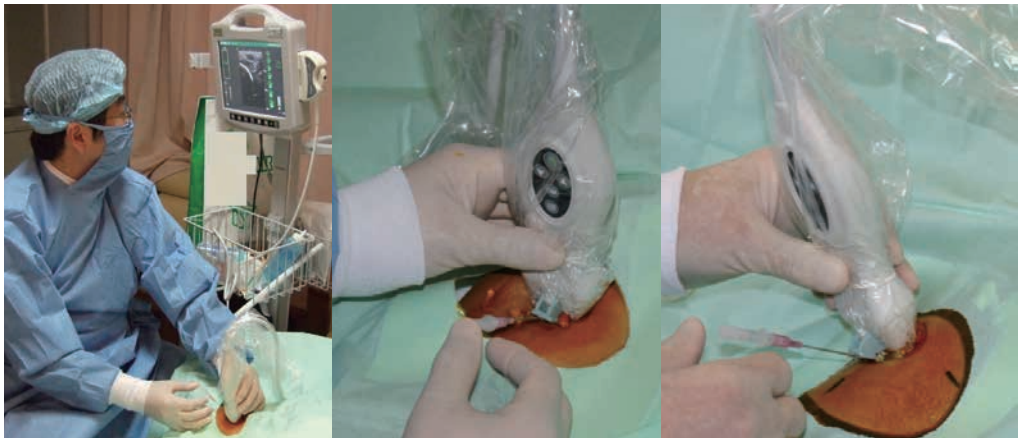

目はモニター画面を見ている。手元は見ず，ニードルガイドに沿って針を進めるという感覚である。私は通常，親指で穿刺カニューラを押し進めるという感覚で実施している。

図18　静脈を穿刺する



スタイレットには注射器を接続できるハブが装着されているので，カテーテルの中にスタイレットが入っていると思わないことがある。非常に重要な問題で，必ずスタイレットを引き抜かなければならない。

図30　カテーテルからスタイレットを引き抜く

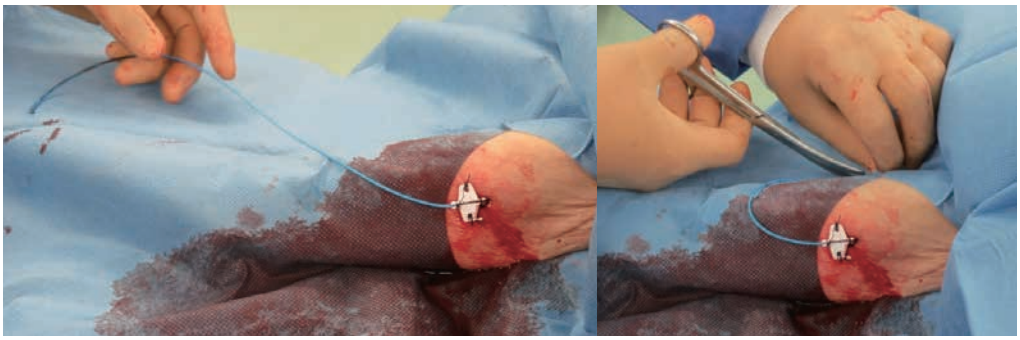

スタイレットを引き抜くと，カテーテル自体が非常に柔らかいので，いわゆる「腰がない」状態になる。スタットロック®を用いてカテーテルコネクターを固定するので，スタットロック®の貼付位置を決め，そこに接続するのに都合のよい長さにカテーテルを切断する。通常は縫合固定部分から約10cmの長さを残すように切断している。

図31　カテーテルを，固定に都合のよい長さに切断する

カテーテル挿入当日は，穿刺部皮膚から出血する恐れがあると判断した場合には，小さなガーゼを穿刺部に置いてドレッシングを貼付する。症例によっては，その上からガーゼで圧迫することもある。

図36　穿刺部位の圧迫

⑲ X線撮影で先端位置を確認する

病室でPICCを挿入した場合はもちろん，透視室で挿入した場合でも胸部X線撮影を行い，カテーテルの走行とカテーテルの先端位置を確認する（図37）。記録として残すという意味もあると考えている。カテーテルが血管壁に突き刺さるような走行になっていないことを確認する（図38）。

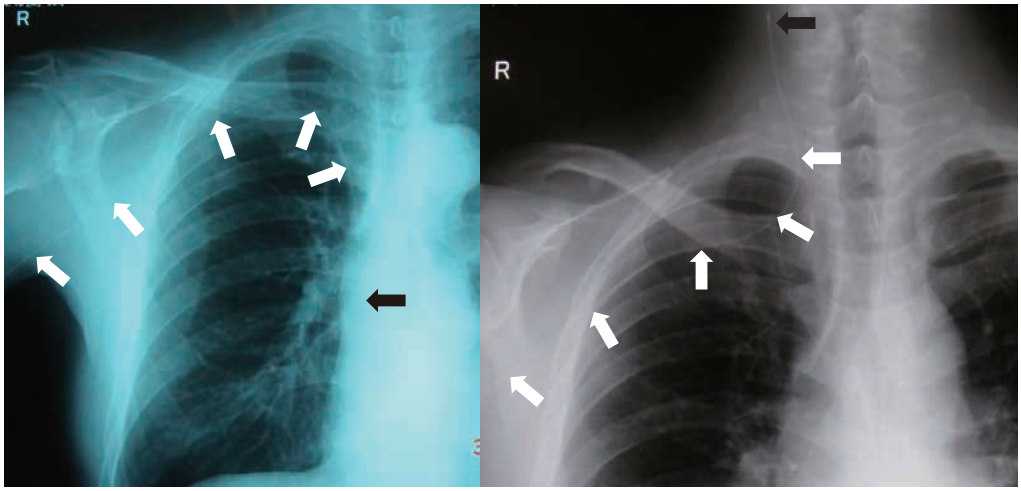

左画像は先端が上大静脈内に位置しているが，右側は内頸静脈への誤挿入である。誤挿入のほとんどは内頸静脈へのものである。

図37　PICCの先端位置

5 PICC留置期間中の管理方法とコツ

これまでに解説してきた方法・手順で実施すればPICCは安全に挿入することができる。しかし，PICCを長期間，目的とする期間，安全に使用するためには，留置期間中の管理が重要である。留置期間中にもきめ細かな管理を実施しないと，合併症のために，目的とする期間，使用することができなくなってしまう。

合併症として最も重要なのはカテーテル感染である。PICCを導入すればカテーテル関連血流感染症（CRBSI）の発生率が低下する，と単純に考えてはいけない。ドレッシング管理をはじめとして，輸液ラインも中心静脈カテーテル（CVC）としての無菌的管理を徹底しなければならない。

また，カテーテル自体が非常に細く，柔らかいので，カテーテルのねじれによる閉塞や，カテーテル体外部分の破損にも気をつける必要がある。ドレッシングが剥がれたりスタットロック®が剥がれたりして，カテーテルがねじれたりしないように注意しなければならない。

①ドレッシング管理のコツ

PICC挿入部にはフィルム型ドレッシングを貼付し，毎日，発赤や膿汁の付着がないか観察する（図1）。軽く押さえて，疼痛の有無も確認する。フィルム型ドレッシングを用いる目

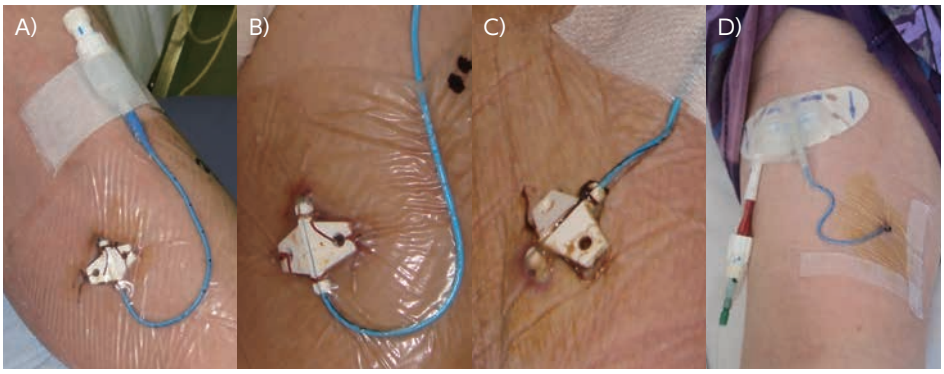

PICC挿入部のドレッシングはフィルム型を使用している。理由は，刺入部の観察が可能であるからである。毎日観察し，発赤や膿汁の付着がないかをチェックする。
Aは非常にきれいであるが，Bは少し発赤がみられる。Cはドレッシングを剥がしているが，膿汁が付着している。Dは縫合固定せずにドレッシングを貼付しているだけであり，感染のないPICC挿入部であると判断できる。

図1　PICC挿入部のドレッシング